Weißer Hautkrebs und Melanom – aktuelle Übersicht

VNR 2760602016022320001

Hans-Martin Hübner

Einleitung

Eine deutliche Zunahme der Hautkrebserkrankungen innerhalb der vergangenen Jahrzehnte ist auch in Deutschland zu verzeichnen. Dabei spielt eine wesentliche Ursache die vermehrte Sonnenlichtexposition, die Benutzung von Solarien sowie genetische Faktoren, insbesondere bei Menschen mit Hauttyp I und II. Dazu kommen beruflich bedingte Auslöser, wie Tätigkeiten in der Landwirtschaft, im Baugewerbe, im Freizeitgewerbe und Profisport. Auch chemische Substanzen wie beispielsweise Arsen und Teer sind als Auslöser bekannt. Immunsupprimierte Patienten haben ebenfalls ein deutlich erhöhtes Risiko.

Für das Jahr 2012 lag die geschätzte Zahl der Hautkrebserkrankungen bei ca. 263.870 [1]. Mit Einführung des Hautkrebsscreenings im Jahre 2008 stieg die Früherkennungsrate bei Frühstadien des Melanoms und des Spinalzellkarzinoms auf fast 50 Prozent, ein Zeichen für die Notwendigkeit der Früherkennungsuntersuchungen in den Haus- und Facharztpraxen [6].

Systematik und Anamnese

A) Basalzellkarzinom

Basaliom (Basalzellkarzinom)-Subtypen

1. Solides Basaliom *(siehe Bild 1)*
2. Zystisches Basaliom
3. Ulceriertes Basaliom
4. Pigmentiertes Basaliom
5. Sklerodermiformes Basaliom
6. Superfizielles Basaliom (Rumpfhautbasaliom)

Das Basalzellkarzinom ist der häufigste Tumor der Epidermis, für 2012 wurden circa 150.000 Erkrankungsfälle geschätzt [1]. Befallen sind vor allem die lichtexponierten Stellen der Haut, insbesondere Gesicht, Ohren und Schulterregion, häufig auch Körperstamm und Oberschenkel. Auslösende Ursache ist überwiegend die

Solides Basaliom

UV-Strahlung, insbesondere der UVB-Anteil, der zu nachhaltigen Schäden an der DNA und zu Störungen im Reparaturmechanismus führt, immunsupprimierte Patienten sind vermehrt gefährdet. Aber auch ionisierende Strahlung (Röntgen-Therapie) und chemische Substanzen, wie früher das bei Winzern gebräuchliche Arsen (Winzer-Krebs) oder Teerverbindungen (Straßenbau, Eisenbahn) können an den Kontaktstellen der Haut zu karzinomatösen Veränderungen führen [2].

Eine Sonderform ist das Narbenbasaliom, das sich auf chronisch vorgeschädigter Haut findet, zum Beispiel bei chronisch venösen Ulcera der Unterschenkel. Das Erscheinungsbild ist oftmals sehr indifferent, da neben der chronischen Entzündung sich im langen Verlauf unscheinbare Infiltrate im Randbereich zeigen, meist als flache indurierte Herde mit diskretem Randwall und häufig bogiger Anordnung. Bei Verdacht hilft nur eine histologische Untersuchung zur weiteren Abklärung.

Am häufigsten sind allerdings Basalzellkarzinome auf einer unauffälligen Epidermis im unbedeckten Kopfbereich, vor allem Gesicht, Nasenrücken und Ohrränder anzutreffen. Klinisch erscheinen die Frühformen oft wie Entzündungen der Haaranhangsgebilde, allerdings die lange Bestandsdauer – über Jahre – sollte zur richtigen Diagnose führen. Typisch sind im Verlauf rötlich derbe Knoten mit leichtem Glanz im Seitlicht, einwachsende kleine Gefäße vom Rand her und sehr häufig ein knotenförmiger Randsaum, der unterschiedlich stark ausgeprägt sein kann.

Bei Palpation größerer Herde fällt eine Induration auf. Oftmals werden im Nasenaugenwinkelbereich derartige Veränderungen als Druckstellen der Brille fehlgedeutet, eine ausbleibende Abheilung nach einer längeren antiekzematösen Therapie sollte das Augenmerk auf ein Basalzellkarzinom führen. Sehr oft kommt es zu zentralen Ulcerationen mit Krustenbildung, Nässen oder Superinfektionen. Das Basalzellkarzinom wächst lokal destruierend, d.h. mit fortschreitendem Wachstum werden lokalen Strukturen der Haut zerstört. Sonderformen sind das pigmentierte Basalzellkarzinom, das bei Inspektion mit einem nodulären Melanom verwechselt werden kann.

Eine weitere häufige Sonderform ist das Rumpfhautbasaliom, besser als superfizielles Basalzellkarzinom bezeichnet. Dieses tritt multilokulär am Stamm, insbesondere am Rücken auf, imponiert klinisch als eher flache ekzematöse Veränderung, teilweise psoriasiform. Bei genauer Betrachtung im Seitlicht finden sich die typischen Perlsaumränder und ein diskreter Oberflächenglanz.

Therapie:

Zur Therapie des Basalzellkarzinoms stehen zahlreiche Optionen zur Verfügung, deren Auswahl von der Art des Tumors, der Lokalisation, des Lebensalters und auch von der Erfahrung des Arztes abhängen [3]. Man sollte gemeinsam mit dem Patienten das Vorgehen besprechen, da in vielen Fällen oft mehrere Optionen bestehen. Die Heilungserfolge sind beim primären Basalzellkarzinom sehr gut, die Hei-

Aktinische Keratose

Plattenepithelkarzinom

lungschancen liegen bei über 95 Prozent, bei Rezidiven sind diese auch noch annähernd bei 90 Prozent, allerdings muss immer auf einen konsequenten Lichtschutz geachtet werden.

Die Excision des Basalzellkarzinoms ist weiterhin Standard in der lokalen Therapie, grundsätzlich sollte eine histologische Beurteilung jedes Excisates erfolgen, damit die sichere Entfernung im Gesunden und der Tumortyp dokumentiert werden kann. Bei Lokalexcision ist ein Sicherheitsabstand von 2 – 10 mm anzustreben, bei größeren und unregelmäßigen Tumorverläufen sind größere Abstände besser, da das Basalzellkarzinom im Gewebe oft sehr unregelmäßige Tumorausläufer hat. Zur besseren Orientierung sind Fadenmarkierungen des OP-Präparates sinnvoll, damit der Pathologe eine nachvollziehbare orientierende Beschreibung von der Lage des Tumors in loco abgeben kann. Insbesondere im Gesichts- und Nasenbereich überschreitet die Tumorgröße oft die Grenze einer primären Excision mit einfachem Wundverschluss. Hier muss der Operateur mit Hilfe von Verschiebeplastiken und freien Hautplastiken, das heißt Hautentnahmen von anderen gesunden Hautpartien und Überpflanzung, die Operationsstelle wieder verschließen. Bei den initialen Basalzellkarzinomen stehen auch andere Behandlungsoptionen zur Verfügung:

1. Die Kryotherapie mit flüssigem Stickstoff kann bei oberflächlichen Tumoren zum Einsatz kommen. Nachteilig ist allerdings, dass der Therapieerfolg nicht kontrolliert werden kann, es naturgemäß deshalb häufiger zu Rezidiven kommt. Auch die Narbenbildung ist nicht zu vernachlässigen, allerdings sollte dem Patienten deutlich gemacht werden, dass die Tumoreradikation im Vordergrund steht und somit eine mögliche Gewebeschädigung hingenommen werden sollte.
2. Die Cürretage oder die elektrochirurgische Entfernung sind ähnliche Therapieoptionen mit den gleichen Einschränkungen wie bei der Kryotherapie, allerdings wird im Normalfall nur ein Eingriff nötig sein, um den Tumor zu entfernen.
3. In den vergangenen Jahren hat sich zunehmend die photodynamische Therapie in der ambulanten Praxis etabliert, mit dem Wirkprinzip der photooxidativen Reaktion, bei der freie Sauerstoffradikale zur Zerstörung von Epithelzellen führen. Die flächenhafte lokale Anwendung ist gut geeignet bei multilokulären Tumoren. Nachteilig sind die subjektive Schmerzhaftigkeit und die Photosensibilität. Die Durchführung dieser Behandlung sollte nur von erfahrenen Therapeuten erfolgen.
4. Die lokale Immuntherapie mit dem Wirkstoff Imiquimod ist beim oberflächlichen Basalzellkarzinomen eine weitere Therapieoption [7]. Imiquimod wird in Cremeform angewendet und regt die Produktion von Zytokininen an, die zur Abwehr von Tumorzellen in der Haut führen. Durch die lokale Anwendung sind systemische Nebenwirkungen weitgehend ausgeschlossen. Mit lokalen Nebenwirkungen, wie Schmerzen und nässende, erosive Hautveränderungen ist zu rechnen, diese verschwinden allerdings innerhalb von wenigen Wochen wieder.
5. Auch die Anwendung von lokalen Zytostatika, wie 5-Fluorouracil, hat sich in der Lokaltherapie flacher Tumoren bewährt. Allerdings ist auch hier, wie bei der Therapie mit Imiquimod, mit ähnlichen Lokalreaktionen zu rechnen.

In der Übersicht sind die gebräuchlichsten Therapieoptionen für die Praxis aufgeführt worden, besondere Therapien wie Bestrahlungen oder Biologica sind Sonderformen des Basalzellkarzinoms vorgehalten und gehören immer in die Hand eines Spezialisten.

B) Aktinische Keratosen und spinozelluläres Karzinom (Spinalzellkarzinom, Plattenepithelkarzinom, *siehe Abbildungen***)**

Das spinozelluläre Karzinom gehört zu den malignen Tumoren der Haut, das an Häufigkeit in den vergangenen Jahrzehnten deutlich zugenommen hat. Die Hochrechnung an Erkrankungen für Deutschland im Jahre 2012 ergab eine Erkrankungsrate von ca. 83.300 Betroffenen [1], Tendenz weiter steigend. UV-Schädigungen der Haut sind im fast überwiegenden Fall die auslösende Ursache. Chemische Auslöser können Teerprodukte im Tabak sein als Ursache für Lippen- und Zungenkrebs, früher häufiger auch Arsen, enthalten in Pestiziden im Weinanbau, der sogenannte Winzerkrebs.

Als Vorstufe zum spinozellulären Karzinom gilt die aktinische Keratose (solare Keratose), die bei hellhäutigen Menschen sehr häufig anzutreffen ist. Diese ist Aus-

druck einer aktinischen Schädigung der Epidermis, die Reparaturmechanismen sind nachhaltig gestört, sodass die alterierten Zellen nicht mehr vom Immunsystem abgebaut werden können. Die Schädigung der DNA durch UV-Strahlung, insbesondere durch UV-B, führt somit zu einem unkontrollierten Wachstum der Zellen. Klinisch äußert sich das in einer umschriebenen lokalen Verhornungsstörung, die oft im frühen Stadium ekzematöse Strukturen aufweist. Typisch ist oft auch eine Berührungsempfindlichkeit und beim Entfernen der Krusten eine leichte Blutungsneigung. Die Latenzzeit von der Lichtschädigung und dem Auftreten der Keratosen dauert bis zu 20 Jahre, in dieser Phase kommt es dann zu einer beginnenden Invasion der atypischen Zellen in die Basalmembran. Aus diesem Grunde wird heute die aktinische Keratose auch als Carcinoma in situ bezeichnet, da dieses Stadium die Initialphase zum beginnenden spinozellulären Karzinom darstellt.

Die aktinischen Keratosen finden sich am häufigsten im Gesicht, an den unbehaarten Stellen des Kopfes (Glatze), den Ohrrändern, Nasenrücken und an den lichtexponierten Stellen von Unterarmen und Handrücken [4]. In bestimmten Berufsgruppen – Baugewerbe, Landwirtschaft – sind auch der Rücken und die Oberschenkel betroffen. Klinisch finden sich fast immer mehrere aktinische Keratosen, oft in unterschiedlich ausgeprägten Stadien. Leitsymptom ist die festhaftende Schuppung und Rötung, eine geringe Blutungsneigung bei Entfernung der Krusten. Die therapeutischen Maßnahmen sind vergleichbar mit der Behandlung des Basalzellkarzinoms:

1. Die Kryotherapie wird sehr häufig angewendet, durch den Kältereiz kommt es zu einer Ablösung der Keratose und oft zu narbenfreier Abheilung. Allerdings können mit dieser Methode nur oberflächliche Keratosen erfolgreich behandelt werden. Rezidive sollten immer in Betracht gezogen werden, regelmäßige Kontrollen der Haut sind grundsätzlich notwendig.
2. Chemische Behandlungen mit Imiquimod, 5-Fluorouracil- Creme oder mit Diclofenac-Gel werden auch bei nicht zu großen Keratosen mit gutem Erfolg eingesetzt. Die Behandlung mit Diclofenac-Gel wird über etwa drei Monate regelmäßig durchgeführt. Auch die photodynamische Therapie kann bei aktinischen Keratosen eingesetzt werden, vor allem bei multiplen Herden, wie sie oft auf der Schädelkalotte zu finden sind. Regelmäßige Kontrollen nach Therapieabschluss sind in jedem Fall erforderlich, bei starker aktinischer Schädigung der Haut sollte eine jährliche Untersuchung erfolgen.
3. Chirurgische Maßnahmen sind den Fällen vorbehalten, in denen sich schon sehr derbe und größere Infiltrate vorfinden. Die Cürettage ist die einfachste Methode, dabei wird die Keratose aus der Oberhaut herausgeschält, das Material sollte immer histologisch beurteilt werden. Durch die histologische Untersuchung ist eine Beurteilung der Invasionstiefe und des in-situ-Stadiums möglich und erlaubt eine Prognose über den Gefährdungsgrad. Bei größeren Keratosen sind Excisionen erforderlich, eine histologische Beurteilung ist dann grundsätzlich durchzuführen.

Spinozelluläres Karzinom (Spinalzellkarzinom)

Durch das weitere Wachstum und die Infiltration der atypischen Keratinozyten in die Dermis entwickelt sich das spinozelluläre Karzinom der Haut. Eindringtiefe, Tumorwachstum und Entdifferenzierungsgrad bestimmen den Tumortyp und die Malignität. Je mehr der Tumor in die Dermis eindringt (> 2 mm), wächst auch die Gefahr einer Metastasierung [8]. Eine Tumorausdehnung unter 1 cm ist prognostisch günstig, nach der Entfernung ist mit einer Heilungsrate von über 95 Prozent zu rechnen. Klinisch finden sich ganz unterschiedliche Wachstumsformen. Bei langsamen Voranschreiten des Tumors bleibt die ekzematöse Komponente lange erhalten, Schuppung, zentrale Infiltrate mit glasiger Struktur, teilweise auch rötlich und bei Berührung leicht blutend, bei raschem Wachstum auch zentrale Ulcerationen mit blutigen Krusten. Auch derbe Infiltrate, die teilweise bläulich imponieren, destruktive Veränderungen, zum Beispiel an der Ohrmuschel mit Zerstörung der Knorpelstruktur oder plattenartige Infiltrate, oft in der Mundhöhle oder auf der Zunge, sind bei der Untersuchung anzutreffen. Die Klinik ist sehr vielfältig und somit ergeben sich bei der Diagnose oft Schwierigkeiten. Die Unterscheidung zu seborrhoischen Keratosen oder einem amelanotischem Melanom ist differentialdiagnostisch häufig schwierig, deshalb sollte immer durch eine Biopsie oder Excision der Befund geklärt werden. Bei kleinen Tumoren reicht eine primäre Excision unter Einbeziehung eines Sicherheitsabstandes zum Tumor von 3 – 4 mm in der Regel aus, um eine vollständige Sanierung zu erreichen. Bei größeren Tumoren, insbesondere im Gesicht, sind plastische chirurgische Maßnahmen oft notwendig und gehören deshalb in die Hand eines Spezialisten. Bei Verdacht auf Metastasierungen ist eine Klinikseinweisung zwingend erforderlich, um alle erforderlichen Untersuchungen (Ultraschall, Sonografie, Lymphknotenbiopsie) durchführen zu können.

Eine Besonderheit des spinozellulären Karzinoms stellt das Keratoakanthom dar, das sich auch fast immer in lichtexponierten Hautarealen findet. Es tritt sehr oft erst nach dem 60. Lebensjahr auf und befällt Männer häufiger als Frauen. Ein erhöhter Nikotinabusus wird als mögliche Ursache diskutiert. Die Keratoakanthome entstehen perifollikulär, haben einen atypischen Verlauf mit einem sehr schnellen initialen Wachstum. Klinisch findet sich ein anfänglich kleines derbes Infiltrat, das dann rasch größer wird, randwärts oft wulstig ist und zentral ulceriert. Nach mehreren Monaten kommt es zu einer Regression des Tumors und oft zu einer vollständigen Rückbildung unter dem Bild einer atrophischen Narbe. Histologisch finden sich regelmäßig angeordnete unregelmäßig strukturierte Keratinocyten, die wenig entdifferenziert sind. Eine chirurgische Entfernung ist immer gerechtfertigt, da letztlich zum Zeitpunkt der Diagnose nicht von einer Spontanremission ausgegangen werden kann.

Eine weitere wichtige Sonderform des spinozellulären Karzinoms ist der Morbus Bowen. Es handelt sich hier um ein Carcinoma in situ des spinozellulären Karzinoms und wird oft durch Papillom-Viren (HPV16/18) ausgelöst. Der Morbus Bowen findet sich deshalb häufig im Genitalbereich an der Glans penis oder der Vulva.

C) Malignes Melanom

Das maligne Melanom hat in den vergangenen Jahrzehnten an Häufigkeit deutlich

zugekommen, nach einer Hochrechnung des Krebsregisters Schleswig-Holstein gab es 2010 in Deutschland ca. 28.000 Erkrankungsfälle [1]. Auch hier ist vor allem die UV-Strahlung der Sonne (UV-B) als wesentliche Ursache zur Entstehung eines Melanoms anzusehen. Hellhäutige Menschen mit Hauttyp I und II sind besonders gefährdet, häufige Sonnenbrände im Kindesalter sind ebenso Auslösefaktor wie die oft zu beobachtende missbräuchliche Benutzung von Solarien (UV-A), vor allem auch schon im Jugendalter.

Durch das geänderte Freizeitverhalten kommt es durch die schon frühzeitige und anhaltende UV-Exposition zu einer nachhaltigen Schädigung der Melanocyten, weshalb das Melanom schon im frühen Erwachsenenalter auftreten kann. Klinisch ist die Frühdiagnose oft sehr schwierig, da die Abgrenzung zu gutartigen Melanocytennaevi und anderen benignen Pigmentveränderungen differentialdiagnostisch durch Inspektion schwerfällt. Das Dermatoskop ist in solchen Fällen ein unabdingbares Hilfsmittel, um die Feinstruktur besser erkennen zu können. Die **ABCD**-Regel ist für die klinische Beurteilung ein gutes Hilfsmittel: **A** – **A**symmetrie, **B** – **B**egrenzung, **C** – **C**olor (Farbe), **D** – **D**urchmesser. Eine unregelmäßige Struktur des untersuchten Pigmentherdes, eine unscharfe Begrenzung zur Umgebung, eine Mehrfarbigkeit von braun bis braun/schwarz oder glasig/grau, ein Durchmesser von mehr als 2 –3 mm ist verdächtig. Kommen alle Merkmale zusammen, ist ein maligner Prozess sehr wahrscheinlich. Die Melanome werden folgend typisiert:

a. Lentigo-maligna-Melanom (LMM),
b. Superfiziell spreitendes Melanom (SSM, *siehe Abbildung oben*),
c. Noduläres Melanom (NM),
d. Akrolentiginöses Melanom (ALM),
e. Weitere Subtypen sind die Schleimhautmelanome (Oropharynx, Genitalbereich, Anorektalregion), Netzhautmelanom, amelanotisches Melanom.

Eine Frühform des Melanoms ist die Lentigo maligna, ein klinisch unregelmäßig pigmentierter und strukturierter intradermaler Herd, der oft jahrzehntelang bestehen kann und sich dann im Verlauf weniger Jahre zu einem Lentigo-maligna-Melanom (LMM) weiterentwickelt. Dieses weist typische dunkle bis schwarzbraune Pigmentnester innerhalb der hellbraunen Grundpigmentierung auf und findet sich sehr häufig im Gesicht.

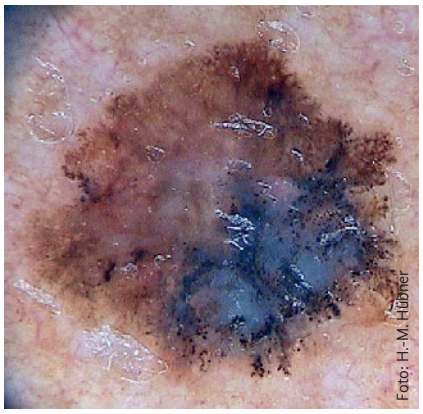

Superfiziell spreitendes malignes Melanom (SSM)

Das superfiziell spreitende Melanom ist die häufigste Tumorart und tritt überwiegend am Stamm auf. Sehr oft wird ein schon bestehendes Muttermal beschrieben, das innerhalb von wenigen Jahren oder auch Monaten eine Größenzunahme mit unregelmäßiger Pigmentierung und Abgrenzung zeigt. Im weiteren Verlauf kann der Tumor neben dem Flächenwachstum auch vertikales Wachstum aufweisen, es handelt sich dann um ein sekundär knotiges superfiziell spreitendes Melanom (sekundär knotiges SSM). Klinisch findet sich bei Berührung eine vermehrte Blutungsneigung.

Das noduläre Melanom (NM) wächst schon primär in die Vertikale bei geringer Flächenausbreitung. Oft wird auch in diesen Fällen ein vorbestehender Naevus beschrieben. Durch das vertikale Wachstum erfolgt rasch ein Einbruch in die Dermis in die lymphatischen Strukturen und somit kann es schon sehr früh zu Metastasierungen kommen.

Das akrolentiginöse Melanom (ALM) findet sich an Handinnenfläche und Fußsohlen, sehr oft auch im Nagelbett der Zehen. Im Hautbereich der Hände und Füße erscheint es klinisch als lentigoartige Veränderung, typisch unregelmäßig pigmentiert und abgegrenzt zur gesunden Haut. Tritt das Melanom im Nagelbett auf, kann es von einem Hämatom anfangs nur schwer abgegrenzt werden. Typisch für die Melanomstruktur ist das Herauswachsen der Pigmentanteile in die distalen Nagelanteile, ferner das Übergreifen der Pigmentierung auf die Nagelfalz (Hutchinson-Zeichen) [5].

Ein Hämatom wird immer begrenzt bleiben und von proximal nach distal mit dem Nagel innerhalb von mehreren Monaten herauswachsen. Ein amelanotisches akrolentiginöses Melanom ist erst im späteren Stadium erkennbar, da die charakteristischen Pigmentierungen fehlen. Oft ist es zu diesem Zeitpunkt schon zu Metastasierungen gekommen. Das amelanotische Melanom ist immer schwer zu diagnostizieren, da die entdifferenzierten Melanomzellen kein Pigment mehr bilden. Typische Verwechselungen sind die mit einem Basalzellkarzinom oder einem Granuloma pyogenicum (eruptives Angiom) oder auch lymphocytären Neoplasmen. Bedeutung hat noch das Netzhautmelanom, das zu Gesichtsfeldeinschränkungen führt und dann bei einer augenärztlichen Untersuchung als dunkler Fleck in der Macula gefunden wird.

Die Therapie [12] des Melanoms richtet sich nach der Größe und optischen Beschaffenheit. Bei kleinen oberflächlichen Tumoren (LMM, SSM) reichen oft Excisionen mit einem Sicherheitsabstand von 5 mm (Melanoma in situ) bis mehr als 2 cm bei sekundär-knotigen Melanomen. Limitiert wird die lokale primäre Excision durch die Größe und Lokalisation des Tumors. Probebiopsien sollten vermieden werden, da eine sichere Beurteilung des Tumortyps mit einer nur anteiligen Gewebeprobe nicht sicher möglich, aber für die Prognose unabdingbar ist.

Bei größeren Herden ist eine stationäre Behandlung und Entfernung unter Vollnarkose mit Ausräumung der regionären Lymphknoten erforderlich. Die oft auftretenden Satellitenmetastasen sollten immer weitgehend rasch und weit im Gesunden entfernt werden. Bei Fernmetastasen oder inoperablen cutanen Metastasen sind systemische Therapieoptionen mit Cytostatica und Immuntherapeutika geboten, die von Onkologen durchgeführt werden müssen.

Auch eine adjuvante Chemotherapie zur vorbeugenden Behandlung von Metastasen ist dem Spezialisten vorbehalten. Die Tumorklassifikation nach Breslow dient zur Risikoabschätzung und Beschreibung

der Überlebensrate. Die Parameter zur Eindringtiefe (Clark-Level) werden heute nur noch zur Orientierung benutzt. Nach Balch et. al. 2009 wird heute eine wesentlich genauere Stadieneinteilung verwendet zur Bestimmung der 5-Jahres-Überlebensrate [5].
Die Nachsorge richtet sich nach dem Tumortyp und der Ausdehnung mit/ohne lokale Metastasen bzw. Fernmetastasierung. Die ersten fünf Jahre ist bei Tumoren unter 1,0 mm eine jährliche Kontrolluntersuchung ausreichend. Bei Tumoren über 1,0 mm sollten halbjährige Untersuchungen erfolgen mit kompletter Inspektion der Haut. Bei Tumordicken von 1,5 mm und mehr sind zusätzlich Lymphknotensonografie und die Bestimmung von Protein S 100 notwendig. Bei Fernmetastasen zur Verlaufskontrolle bildgebende Verfahren (CT, MRT oder PET).

Zusammenfassung:

Die Tumoren der Haut haben in jüngerer Zeit deutlich zugenommen, bedingt durch ein anderes Freizeitverhalten (Sonnenkult, Solarium, Schönheitsideal), aber auch durch UV-Exposition in den sogenannten „Outdoor-Berufen". So werden seit August 2013 die aktinischen Keratosen und das spinozelluläre Karzinom als Berufskrankheiten von der Berufsgenossenschaft dann anerkannt, wenn als auslösende Ursache die berufsbedingte Exposition mit hinreichender Wahrscheinlichkeit nachgewiesen ist [9,10]. Grundsätzlich sollte in der Sprechstunde auf die Möglichkeit einer Vorsorgeuntersuchung hingewiesen werden, denn nur eine frühzeitige Erkennung und Therapie möglicher prämaligner oder maligner Prozesse kann zu einer vollständigen Heilung führen. Auch die Notwendigkeit eines ausreichenden Lichtschutzes muss in der Sprechstunde umfassend erläutert werden, da hier oft noch erhebliche Defizite bestehen oder Fehleinschätzungen vorherrschen [11].

Dr. med. Hans-Martin Hübner
Facharzt für Dermatologie,
Akademie für Ärztliche Fortbildung und Weiterbildung der LÄKH

Carl-Oelemann-Weg 7
61231 Bad Nauheim

Die Literaturhinweise finden Sie auf unserer Website www.laekh.de unter der Rubrik „Hessisches Ärzteblatt".

Multiple Choice-Fragen

Die Multiple Choice-Fragen zu dem Artikel „**Weißer Hautkrebs und Melanom – aktuelle Übersicht"** finden Sie im Mitglieder-Portal der Landesärztekammer (https://portal.laekh.de) sowie auf den Online-Seiten des Hessischen Ärzteblattes (www.laekh.de). Die Teilnahme zur Erlangung von Fortbildungspunkten ist ausschließlich online über das Mitglieder-Portal (https:// portal.laekh.de) vom **25.01.2016 bis 24.01.2017** möglich.

Bücher



Andreas Otte und Oliver Ehrens (Hrsg.):

Geschichte(n) der Medizin Band 2

Gentner Verlag, Stuttgart 2015,
180 Seiten, gebunden, € 38,
ISBN 9783872477705

Im ersten Band, erschienen Ende 2014 anlässlich des 70. Geburtstags des Ärzteblattes Baden-Württemberg, zeigten die Herausgeber wie es möglich ist, Geschichten der Medizin spannend und unterhaltsam zu erzählen. Dieser Ansatz hatte eine so gute Resonanz, dass nun ein zweiter Band folgt.
Und wieder ist es ein Vergnügen, in den Geschichten zu schmökern und – ganz ohne belehrt zu werden – aus unserer Geschichte zu lernen.
So lesen wir über „Bach statt Betablocker: Musik soll nicht die Ohren füllen, sondern das Herz in Bewegung setzen". Wir lernen die erste Frau kennen, „die in Deutschland die medizinische Doktorwürde erwarb. Dorothea Christiane von Erxleben (1715–1762)."
Oliver Ehrens erinnert uns an zwei berühmte Ärzte in Frankfurt: „Der Struwelpeter und die Krankheit des Vergessens."
Auch die neuere Medizingeschichte kommt nicht zu kurz: So lernen wir Frank Netter und seinen Blick in den menschlichen Körper kennen. Seine Bilder begleiteten Generationen von Ärzten in Ausbildung und im Berufsleben.
Mit Horst Gundermann wird ein bedeutender Phoniater vorgestellt, der in der DDR und dann in Westdeutschland prägend wirkte. Abgerundet wird dieses breite Spektrum an Geschichten mit einer medizinhistorischen Übersicht der Prothetik und einer Historie der Hüftendoprothetik.
Wir würden uns freuen, wenn wir nächstes Jahr einen weiteren Band vorstellen könnten.

Dr. med. Peter Zürner

Multiple Choice-Fragen:

Weißer Hautkrebs und Melanom – aktuelle Übersicht

VNR 2760602016022320001

(nur eine Antwort ist richtig)

1. Welcher Risikofaktor spielt keine Rolle bei der Entstehung von weißem Hautkrebs?
1) Solarium
2) Vermehrte Sonnenlichtexposition
3) vermehrter Alkoholkonsum
4) berufliche Tätigkeit im Freien
5) Medikamententherapie

2. Welche Basaliomform wird primär nicht durch Sonnenlichtexposition verursacht?
1) Solides Basaliom
2) Superfizielles Basaliom (Rumpfhautbasaliom)
3) Zystisches Basaliom
4) Sklerodermiformes Basaliom
5) Narbenbasaliom

3. Welche therapeutische Maßnahme zur Entfernung des Basalzellkarzinoms sollte nicht in der Allgemeinpraxis durchgeführt werden?
1) Excisionen in Lokalanästhesie
2) Teilexcisionen des Primärtumors
3) Cürettage
4) Radiatio
5) Chemische Lokalbehandlung

4. Welche Aussage zur Entstehung der aktinischen Keratosen ist richtig?
1) Aktinische Keratosen finden sich bei allen Hauttypen gleich häufig.
2) Aktinische Keratosen sind die Vorläufer des spinozellulären Karzinoms.
3) Aktinische Keratosen sind typischerweise mit Basalzellkarzinomen assoziiert.
4) Aktinische Keratosen wachsen rasch in die Vertikale und bilden schnell Hyperkeratosen.
5) Aktinische Keratosen neigen zur Spontanremission.

5. Welche Aussage zu den Eigenschaften der aktinischen Keratosen ist falsch?
1) Die aktinischen Keratosen finden sich in lichtexponierten Hautarealen.
2) Aktinische Keratosen finden sich nur sehr vereinzelt auf der Haut als Ausdruck einer lokalen aktinischen Schädigung.
3) Die aktinischen Keratosen wachsen über viele Jahre langsam und zeigen oft das Bild von ekzematösen Veränderungen.
4) Aktinische Keratosen werden auch als Carcinoma in situ bezeichnet, weil sie sehr häufig in ein spinozelluläres Karzinom übergehen.
5) Aktinische Keratosen neigen bei Berührung zu Missempfindungen und leichter Blutung.

6. Welche Aussage zum spinozellulären Karzinom ist falsch?
1) Je mehr das spinozelluläre Karzinom in die Dermis wächst, desto eher kommt es zu Metastasierungen.
2) Das spinozelluläre Karzinom zeigt sehr unterschiedliche Wachstumsformen und ist deshalb schwerer zu identifizieren.
3) Bei raschem Wachstum des Tumors kommt es zur Zerstörung des umliegenden Gewebes und häufig zu Blutungen.
4) Spinozelluläres Karzinom und Basaliom werden vor allem durch Lichtschäden ausgelöst.
5) Das spinozelluläre Karzinom und das Keratoakanthom sind durch ihr rasches Wachstum besonders aggressiv.

7. Welche der genannten Eigenschaften des malignen Melanoms stimmen nicht?
1) Das maligne Melanom ist ein typischer Alterstumor, da erst durch die lange UV-Exposition sich der Tumor bilden kann.
2) Das maligne Melanom metastasiert sehr schnell, da durch das vertikale Eindringen der Tumorzellen es schnell Kontakt mit den lymphatischen Strukturen erhält.
3) Das maligne Melanom ist durch die sehr unterschiedliche Pigmentstruktur oft schwer erkennbar.
4) Die Lentigo maligna als Vorstufe zum Melanom wächst langsam.
5) Die ABCD-Regel ist eine gute Hilfsmöglichkeit zur Differenzierung des Melanoms zu gutartigen Pigmentstrukturen.

8. Welche Aussage zum malignen Melanom ist falsch?
1) Die lokale Excision eines kleinen Tumors (Melanoms in situ) mit einem Sicherheitsabstand von > 5 mm ist ausreichend.
2) Das sekundär knotige Melanom (sekundär knotige SSM) neigt sehr leicht zu Blutungen.
3) Die Tumordicke des Primärtumors bestimmt das weitere therapeutische Vorgehen, zum Beispiel Sonografie oder Protein-S-100 Bestimmung.
4) Zur Diagnostik reicht eine Probeexcision des Primärtumors zur Bestimmung des Tumortyps.
5) Die akrolentiginösen Melanome im Nagelbereich können nur schwer von subungualen Hämatomen unterschieden werden.

9. Welche therapeutischen Maßnahmen bei der Behandlung des malignen Melanoms sind nicht zutreffend?
1) Der Sicherheitsabstand bei der Excision eines Melanoms ist grundsätzlich gleich und beträgt ca. 5 mm.

2) Die Tumorgröße des Primärtumors ist entscheidend für das operative Vorgehen.
3) Systemische Therapien sind unabdingbar bei metastasierenden Melanomen.
4) Die Nachsorgeuntersuchungen richten sich nach dem Tumortyp, der Tumordicke und einer möglichen Metastasierung.
5) Die Bestimmung des S-100 Proteins ist für die Verlaufskontrolle des metastasierenden Melanoms sehr wertvoll.

10. Welche allgemeinen Aussagen zum weißen Hautkrebs und zum Melanom treffen nicht zu?

1) Weißer Hautkrebs und Melanome haben in den vergangenen Jahrzehnten deutlich zugenommen.
2) Die Früherkennung durch das seit 2008 eingeführte Hautkrebsscreening hat zu einer besseren primären Heilungsrate geführt.
3) Aktinische Keratosen und spinozelluläres Karzinom können bei bestimmten „Outdoor-Berufen“ als berufsbedingte Erkrankung der Berufsgenossenschaft gemeldet werden.
4) Das Melanom und auch den weißen Hautkrebs kann man durch das sogenannte „Vorbräunen“ der Haut verhindern, da durch die verstärkte Pigmentierung der Epidermis UV-Schäden gemindert werden.
5) Das Melanom und auch das Basaliom wird seit Jahren schon im frühen Erwachsenenalter beobachtet, bedingt durch die UV-Schäden im Kindesalter und durch häufige Sonnenbäder oder Solarium.

Literatur zum Artikel:

Weißer Hautkrebs und Melanom – aktuelle Übersicht

von Hans-Martin Hübner

[1] Prof. Dr. med. Alexander Katali nicwww.krebsregister- sh.de/aktuelles/ Zahlen_Hautkrebs_2015.pdfwww.krebs register-sh.de www.gekid.de alexander.katalinic@uksh.de. Aktuelle Zahlen zur. Epidemiologie von Melanomen und Hellem Hautkrebs. Mai 2015 ...

[2] S2k-Leitlinie 032/021: Basalzellkarzinom aktueller Stand: 12/2013 AWMF-Register Nr.032/021 Klasse: S2k Kurzleitlinie – Basalzellkarzinom der Haut

[3] Aktuelle Therapie des Basalzellkarzinoms, D. Debus, E.S. Schultz, Akt. Dermatologie 2012, 38: 265–271

[4] Aktinische Keratosen, Volker Steinkraus, Springer Verlag. 2004

[5] Braun-Falco's Dermatologie, Venerologie und Allergologie, Plewig, Landthaler, et. al., Springer Verlag 6. Auflage, 2012

[6] Ch. Veit, F. Lüken, O. Melsheimer Evaluation der Screeninguntersuchungen auf Hautkrebs gemäß Krebsfrüherkennungs-Richtlinie des gemeinsamen Bundesausschusses Abschlussbericht 2009 – 2010 im Auftrag des Gemeinsamen Bundesausschusses, 2015
Stand 11. März 2015, v1–2

[7] Spezielle dermatologische Behandlungsoptionen mit Imiquimod, Ulrich R. Hengge, Thieme Verlag, 2008

[8] S2k Kurzleitlinie – Plattenepithelkarzinom der Haut, JDDG, Supplement 3.2013 (Band 11), 39–47

[9] DGUV-Arbeitshilfe „Hautkrebs durch UV-Strahlung", Hautkrebs durch UV-Strahlungsexposition. Eine Hilfestellung für die UV-Träger
– Stand 25. September 2013 –

[10] Zusammenhang von beruflich bedingter Sonnenexposition und hellem Hautkrebs, Klinische Grundlagen, Epidemiologie, Berufskrankheitenverfahren und Prävention
Manigé Fartasch, Thomas Ludwig Diepgen, Jochen Schmitt, Hans Drexler, Deutsches Ärzteblatt, Jg. 109, Heft 43, 26. Oktober 2012

[11] Hautkrebs, Die blauen Ratgeber, Heft 05, Herausgeber Deutsche Krebshilfe e. V., Stand 6/2013

[12] S3-Leitlinie „Diagnostik, Therapie und Nachsorge des Melanoms"
Version 2.6, 29.06.2012, Konsultationsfassung, AWMF Registrierungsnummer: 032–024OL

[13] Hautkrebs – ein Leitfaden für die Praxis, Prof. Dr. Eggert Stockfleth, Unimed Verlag, 2. Auflage 2008